

Prise en charge thérapeutique des lésions méniscales et des lésions isolées du ligament croisé antérieur du genou chez l'adulte

Juin 2008

OBJECTIF

Promouvoir les bonnes pratiques de traitement chirurgical des lésions méniscales (en particulier la conservation des ménisques) et établir des recommandations sur les indications des ligamentoplasties de reconstruction du ligament croisé antérieur (LCA) chez l'adulte (os mature) et l'utilisation des dispositifs médicaux implantables.

Ces recommandations sont complétées par celles sur les « Critères de suivi en rééducation et d'orientation en ambulatoire ou en soins de suite et de réadaptation après ligamentoplastie du ligament croisé antérieur du genou » (HAS janvier 2008) dans lesquelles sont précisées notamment les indications des techniques de rééducation après ligamentoplastie du genou.

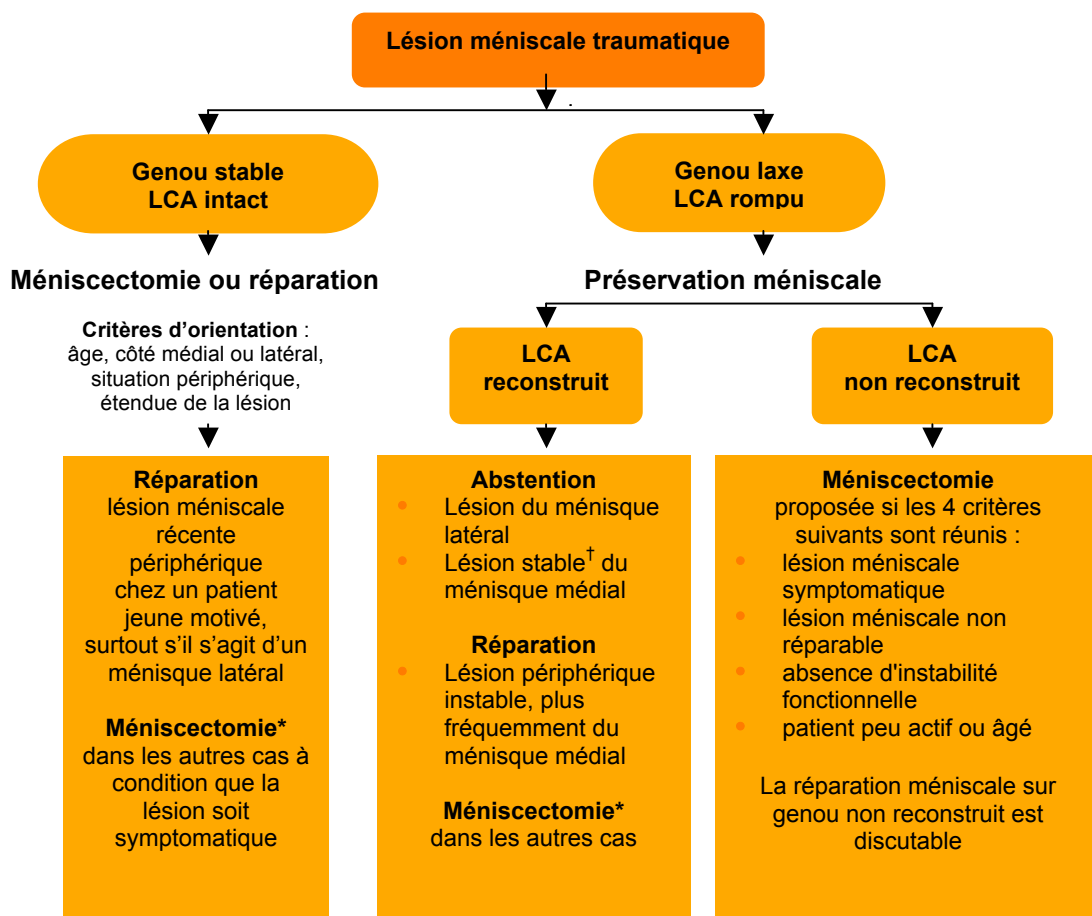
MESSAGES CLÉS

- Toute méniscectomie doit être effectuée sous arthroscopie.
- Lésion méniscale ne signifie pas nécessairement méniscectomie.
- Abstention ou réparation méniscale doivent être systématiquement envisagées.
- Toute lésion du LCA ne nécessite pas une reconstruction chirurgicale.
- L'instabilité fonctionnelle est le maître symptôme qui conduit à envisager une ligamentoplastie.
- La reconstruction différée du LCA est souhaitable pour diminuer les complications thrombo-emboliques ou à type de raideur.
- Les plasties os-tendon-os ou aux tendons ischio-jambiers ont des résultats équivalents.
- La ténodèse latérale doit être réservée à des cas particuliers.

REPARATION MENISCALE

- La réparation méniscale vise à obtenir la cicatrisation des lésions méniscales ; elle n'est possible que pour les lésions en zone périphérique vascularisée (zone rouge-rouge ou rouge-blanc) et sur un tissu méniscal sain (lésion traumatique).
- Dans ce type de lésions périphériques, si un geste chirurgical est indiqué, l'alternative à la réparation est une méniscectomie, qui serait totale ou subtotale pour le ou les segments considérés, et donc délétère pour le cartilage.
- L'orientation actuelle se fait vers une réparation avec des implants hybrides (matériel de fixation associé à un fil de suture) par une technique exclusivement arthroscopique.
- Les complications de type douleurs neuropathiques, qui sont prédominantes dans les techniques nécessitant un abord postérieur, poussent à n'utiliser ces techniques à ciel ouvert qu'en cas de nécessité.

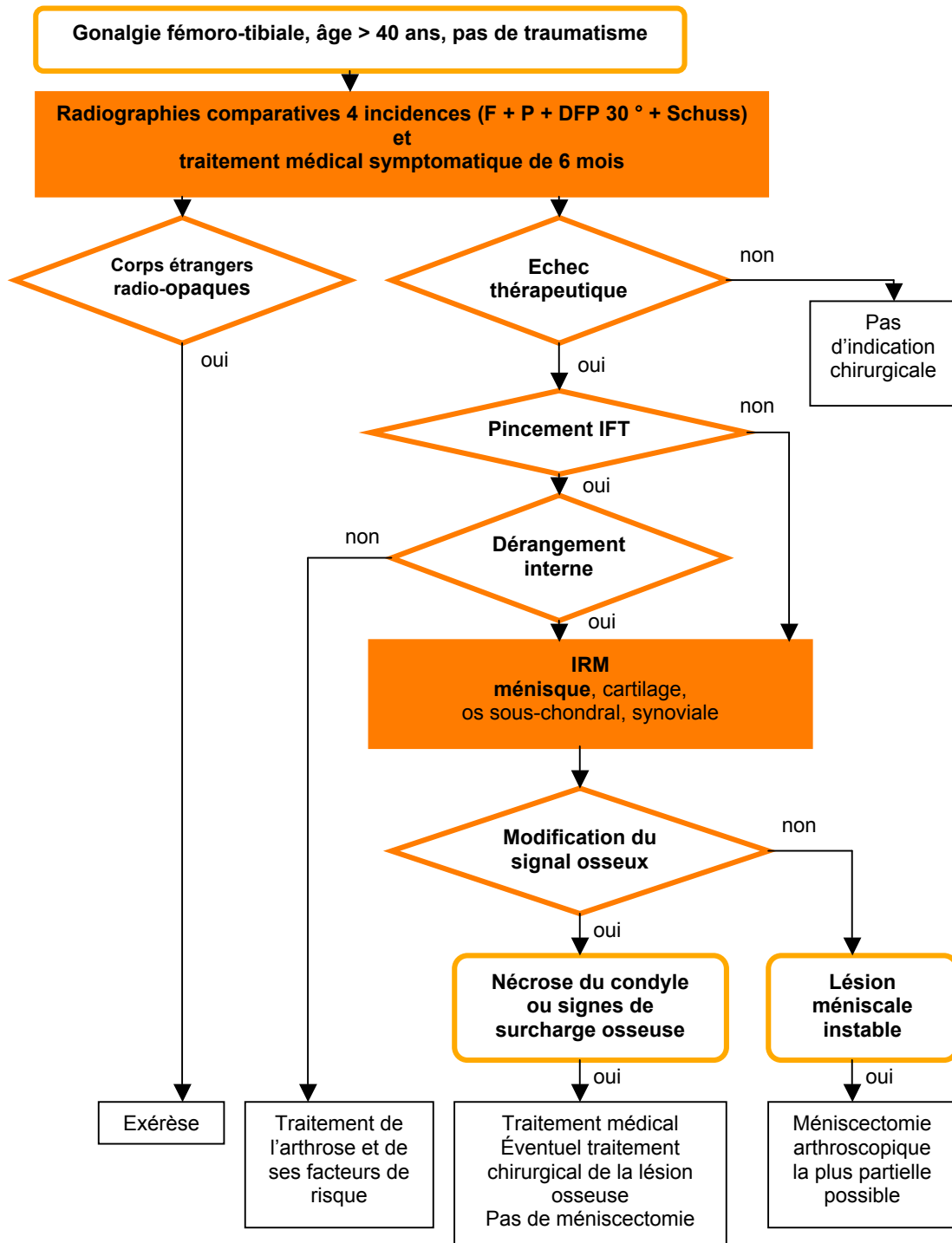
PRISE EN CHARGE D'UNE LESION MENISCALE TRAUMATIQUE



* : la plus partielle possible

† : une lésion méniscale est dite stable lorsqu'à la traction du crochet palpeur sous arthroscopie, elle ne dépasse pas le pôle inférieur du condyle fémoral

PRISE EN CHARGE DIAGNOSTIQUE ET THERAPEUTIQUE D'UNE LESION MENISCALE NON TRAUMATIQUE



DFP : défilé fémoro-patellaire ; F : face ; IFT : interligne fémoro-tibial ; P : profil

TECHNIQUE DE LIGAMENTOPLASTIE INTRA-ARTICULAIRE

La ligamentoplastie est préférentiellement réalisée par arthroscopie compte tenu du bilan complet de l'articulation qu'elle autorise dans le même temps opératoire, de la plus grande rapidité des suites opératoires, de la diminution de la morbidité, de la rapidité de récupération.

Quel transplant ?

- Aucune étude comparative prospective ne permet de conclure sur l'utilisation du tendon quadricipital ou du fascia lata.
- Les résultats subjectifs et objectifs globaux sont identiques avec le transplant os-tendon patellaire-os (OTO) ou le transplant utilisant les tendons ischio-jambiers (TIJ).
- Les douleurs antérieures (d'origine tendineuse ou neuropathique) et le flessum sont plus fréquents avec l'OTO qu'avec le TIJ mais le retentissement sur le niveau de reprise sportive est équivalent entre les deux techniques. Les douleurs antérieures peuvent en revanche avoir un retentissement professionnel (activité nécessitant un agenouillement).

Quelle fixation ?

Plastie os-tendon patellaire-os

- La fixation par une vis d'interférence fémorale et une vis d'interférence tibiale est la technique de référence.
- La double fixation au fémur ou au tibia est inutile, sauf tenue médiocre de la vis d'interférence (en particulier au tibia).
- La vis peut être métallique ou biorésorbable (PLA).
- La vis biorésorbable a l'avantage de faciliter la lecture d'une éventuelle IRM post-opératoire et la reprise chirurgicale éventuelle.

Plastie tendons ischio-jambiers

- Au fémur, elle peut faire appel à un système extra-anatomique, à une vis d'interférence ou tout autre système intracanalair. À ce jour, aucune étude ne permet de recommander une double fixation fémorale.
- Au tibia, la traction se fait dans l'axe du transplant. Cela peut conduire à proposer, en particulier lorsque la tenue osseuse est médiocre, une fixation double ou renforcée.

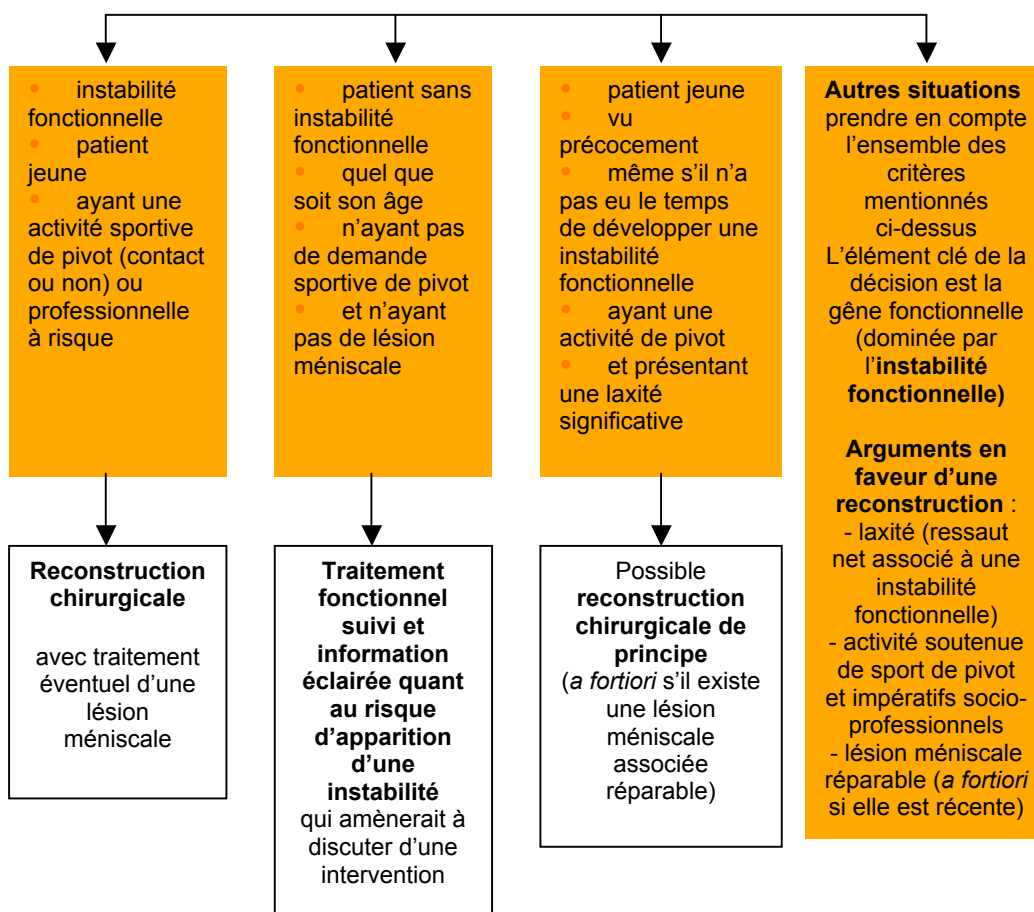
Ténodèse latérale

- Quel que soit l'âge, une ténodèse latérale isolée n'est pas recommandée.
- Il n'y a pas d'indication à effectuer une ténodèse latérale associée systématique, devant une laxité antérieure chronique.
- La ténodèse latérale associée à la plastie intra-articulaire ne pourrait être envisagée que dans le cadre d'une laxité antérieure globale.

INDICATIONS DE LA LIGAMENTOPLASTIE DE RECONSTRUCTION DU LCA CHEZ L'ADULTE

Rupture du LCA

Critères d'orientation :
instabilité fonctionnelle,
âge, type et niveau d'activité sportive, ancienneté de la lésion, importance de la laxité, présence de lésions méniscales ou cartilagineuses, impératifs socioprofessionnels



HAS

Ce document présente les points essentiels des recommandations professionnelles :
« Prise en charge thérapeutique des lésions méniscales et des lésions isolées du ligament croisé antérieur du genou chez l'adulte » - Recommandations professionnelles – juin 2008.

Ces recommandations et l'argumentaire scientifique sont consultables dans leur intégralité sur www.has-sante.fr